

MICHELE CARINE MASKE

**PREVALÊNCIA DA DOENÇA RENAL POLICÍSTICA EM GATOS NA
CIDADE DE BLUMENAU – SANTA CATARINA, NO PERÍODO DE
AGOSTO DE 2006 A FEVEREIRO DE 2009.**

**São Paulo
- 2009 -**

MICHELE CARINE MASKE
Curso de Especialização em Diagnóstico por Imagem Veterinário
Análogo a Curso de Pós-graduação *Lato Sensu*
Em parceria com a Universidade Anhembi-Morumbi

**PREVALÊNCIA DA DOENÇA RENAL POLICÍSTICA EM GATOS NA
CIDADE DE BLUMENAU – SANTA CATARINA, NO PERÍODO DE
AGOSTO DE 2006 A FEVEREIRO DE 2009.**

Monografia apresentada para a conclusão do
Curso de Especialização em Diagnóstico por
Imagem Veterinário pela ANCLIVEPA-SP.

Orientador: M.S. M.V. Silvana Maria Unruh
Serviço de Diagnóstico por Imagem do
Departamento de Cirurgia da Faculdade de
Medicina Veterinária da Universidade de São
Paulo.

São Paulo
- 2009 -

Michele, C. Maske

Prevalência da doença renal policística em gatos na cidade de Blumenau – Santa Catarina, no período de agosto de 2006 a fevereiro de 2009 / Michele C. Maske – São Paulo: M. C. Maske, 2009.
50 f.

Monografia – Associação Nacional de Clínicos Veterinários de Pequenos Animais de São Paulo e Universidade Anhembi-Morumbi. São Paulo, 2008.

Área de concentração: Medicina Veterinária

Orientador: M.S. M.V. Silvana Maria Unruh

Ciência do orientador

Nome:

Assinatura:

Data:

Coordenadora do Curso

Dra. Gabriela da Silva Rodrigues

Sub-coordenadora do Curso

Dra. Cláudia Matsunaga Martin

Diretoria Executiva da Anclivepa-SP

Presidente: Marco Antônio Gioso
Vice-Presidente: Ricardo Coutinho do Amaral
Tesoureiro-Geral: Rogério Arno Miranda
1º Tesoureiro: Herbert Lima Correa
Secretária-Geral: Rosemary Viola Bosch
1º Secretário: Daniel Giberne Ferro
Diretor Científico: José Fernando Ibanez
Diretora Social: Vanessa Graciela G. Carvalho

Conselho Consultivo

Daniel C. Branco Baccarin
Luiz Renato Tartalia e Silva
Claudia de Paula Ferreira da Costa

COMISSÕES ASSESSORAS E CARGOS NÃO ELETIVOS 2006-2009

Comissão Científica

José Fernando Ibanez (presidente)
Mariana Lage Marques
Franz Naoki Yoshitoshi
Adriana Lima Teixeira
Cassio Ricardo Auada Ferrigno
Leandro Romano

**Comissão de Divulgação
Revista da Anclivepa São Paulo**

Daniel Giberne Ferro
Fernanda Maria Lopes

Comissão Social

Vanessa Graciela G. Carvalho (presidente)
Daionety Aparecida Pereira
Fernanda Maria Lopes
Zohair Saliem Sayegh

Comissão de Bem-Estar Animal

Wilson Grassi

Ouvidoria Anclivepana

Luiz Renato Tartalia e Silva (presidente)
Cláudia de Paula Ferreira da Costa
Rosemary Viola Bosch

Programação Geral

Carga horária: 560 horas

Inclui: monografia, exercícios práticos, treinamentos monitorados, estágio obrigatório, aulas teóricas e práticas.

Início: julho de 2007

Final: julho de 2009

Grade

Anatomia, fisiologia e histologia
Física da radiação e proteção radiológica
Formação de imagem: RX (convencional/RX digital), US, TC, RM e Cintilografia
Radiologia do sistema ósseo e articular
Artrografia e artroscopia
Radiologia da região cervical
Radiologia e tomografia do tórax
Rinoscopia e broncoscopia
ECG e Ecodopplercardiografia
Radiologia da cavidade abdominal
Endoscopia e colonoscopia
Ultra-sonografia torácica
Ultra-sonografia da região cervical
Ultra-sonografia músculo-esquelética
Ultra-sonografia abdominal
Ultra-sonografia vascular (*Doppler*)
Ultra-sonografia oftálmica
Ultra-sonografia do encéfalo
Ultra-sonografia intervencionista
Métodos de imagem na avaliação do encéfalo (US, TC e RM)
Diagnóstico por imagem em animais silvestres (RX e US)

Banca de Arguição do TCC (Monografia)

Prof. Dr. Ronaldo Jun Yamato

Prof. Dr. José Fernando Ibañez

Profa. Dra. Caterina Muramoto

*Dedico este trabalho à minha família,
que sempre acreditou no meu potencial,
apoiando minhas idéias e servindo de alicerce
para transformar mais um sonho em realidade.*

AGRADECIMENTOS

Aos meus **pais**, que acreditam em mim e apóiam minhas decisões. Que me dão seu carinho sempre que preciso.

À minha irmã **Dani**, que está junto para o que der e vier.

A todas as pessoas envolvidas neste curso, em especial à coordenadora **Gabriela Silva Rodrigues** e à sub-coordenadora **Cláudia Matsunaga Martín**, que nos repassaram todo seu conhecimento e nos ajudaram a crescer profissionalmente. Haja paciência!

À médica veterinária **Silvana Maria Unruh** que, apesar da distância, aceitou orientar meu trabalho e depositou sua fé em mim. E por ter sido uma das responsáveis pela minha paixão pelo diagnóstico por imagem.

À equipe do **Centro de Diagnóstico Spécialité**, pelo seu trabalho sério e por me proporcionar um excelente aprendizado prático em diagnóstico por imagem.

À minha colega e amiga **Gabriela da Silva Rodrigues**, que me “alojou” e serviu de guia turístico da cidade de São Paulo. Sentirei saudades...

Aos **colegas de profissão** aos quais presto serviços, por acreditarem em meu potencial e por terem colaborado para o desenvolvimento deste trabalho.

Aos **amigos do curso**, em especial à Sylvia e Alice, dos quais jamais irei esquecer.

RESUMO

MASKE, M.C. **Prevalência da doença renal policística em gatos na cidade de Blumenau – Santa Catarina, no período de agosto de 2006 a fevereiro de 2009.**

[Prevalence of polycystic kidney disease in cats in the city of Blumenau – SC, in the period from August 2006 to February 2009.] São Paulo, 2009. 49f. Monografia. Curso de Especialização em Diagnóstico por Imagem Veterinário pela ANCLIVEPA-SP.

A prevalência da doença renal policística tem sido estimada em diferentes países como Reino Unido, França, Alemanha, Austrália e Eslovênia. A análise retrospectiva de 219 laudos da avaliação ultrassonográfica do abdome da espécie felina foi realizada na cidade de Blumenau – SC, no período de agosto de 2006 a fevereiro de 2009, com o objetivo de obter a prevalência da doença renal policística nesta cidade. Foram incluídos 219 gatos com faixa etária entre 10 meses e 18 anos, sendo: 82 Persas, 04 Ragdolls, 04 Exóticos, 14 Siameses e 115 sem raça definida, totalizando 130 fêmeas e 89 machos. A prevalência foi de 28,04% em gatos Persas, 50% em Exóticos e 0,87% em gatos sem raça definida. A doença renal policística não foi detectada nos gatos das outras raças. Não houve diferenças estatisticamente significantes entre a prevalência da doença renal policística em machos e fêmeas. Cistos hepáticos associados aos cistos renais foram evidenciados em apenas 02 gatos, ambos da raça Persa. Os gatos foram separados em dois grupos distintos, o grupo 1 representando os gatos Persas, Exóticos e Ragdolls e o grupo 2 representando os gatos não relacionados aos Persas (Siameses e sem raça definida). A prevalência da doença foi de 27,7% no grupo 1 e de 0,77% no grupo 2. Concluiu-se que a prevalência da doença renal policística na cidade de Blumenau – SC é bastante significativa, mostrando-se mais alta em gatos Persas e raças relacionadas, sendo que programas de controle da doença deveriam ser implantados na cidade.

Palavras-chave: Doença Renal Policística. Felinos. Prevalência. Blumenau, Ultrassonografia.

ABSTRACT

MASKE, M.C. **Prevalence of polycystic kidney disease in cats in the city of Blumenau – SC, in the period from August 2006 to February 2009.** [Prevalência da doença renal policística em gatos na cidade de Blumenau – Santa Catarina, no período de agosto de 2006 a fevereiro de 2009]. São Paulo, 2009. 49f. Monografia. Curso de Especialização em Diagnóstico por Imagem Veterinário pela ANCLIVEPA-SP.

The prevalence of polycystic kidney disease has been estimated in different countries like United Kingdom, France, Germany, Australia and Slovenia. The retrospective analysis of 219 reports of the ultrasonographic evaluation of the abdomen of the feline species was realized in Blumenau – SC, in the period from August 2006 to February 2009, with the objective of getting the prevalence of polycystic kidney disease in this city. There were included 219 cats between 10 month to 18 years old, consisting in: 82 Persian, 04 Ragdolls, 04 Exotic, 14 Siamese and 115 undefined breed, adding up to 130 females and 89 males. The prevalence was 28.04% for Persian cats, 50% for Exotics and 0,87% for undefined breed. The polycystic kidney disease was not detected in other cat breeds. There were not significant statistics differences between the prevalence of polycystic kidney disease in males and females. Hepatic cysts associated with kidney cysts were evident in only 02 cats, both from Persian breed. The cats were separated in two distinct groups, the group 1 representing the Persian cats, Exotics and Ragdolls and the group 2 representing cats not related with Persians (Siameses and undefined breed). The prevalence of the disease was of 27,70% in the group 1 and 0,77% in the group 2. It was concluded that the prevalence of polycystic kidney disease in the city of Blumenau – SC is very significant, being higher in Persian cats and related breeds, concluding that disease control programs should be introduced in the city.

Key words: Polycystic kidney disease. Feline. Prevalence. Blumenau, Ultrasonography.

LISTA DE ILUSTRAÇÕES

Figura 1 -	Posicionamento em decúbito dorsal, com auxílio de calha de espuma.	29
Figura 2 -	Posicionamento em decúbito lateral, sem a utilização de calha de espuma.	29
Figura 3 -	Aparelho de ultrassom SIUI 485V com transdutor linear multifrequencial de 7,5 a 10 MHz.	30
Figura 4 -	Imagens ultrassonográficas de rim de felino da raça Persa apresentando cistos de tamanhos variados.	32
Figura 5 -	Imagem ultrassonográfica de rim felino da raça Persa com cistos em córtex renal.	33
Figura 6 -	Imagem ultrassonográfica de rim felino da raça Persa aumentado de tamanho e com contornos irregulares devido às inúmeras estruturas císticas de grandes dimensões.	33
Figura 7 -	Imagens ultrassonográficas de cistos hepáticos em felino da raça Persa com Doença Renal Policística.	36

LISTA DE GRÁFICOS

- Gráfico 1 - Distribuição da população de gatos positivos para a doença renal policística (n=26) no estudo retrospectivo da avaliação ultrassonográfica do abdome, na cidade de Blumenau – SC, no período de agosto de 2006 a fevereiro de 2009, segundo o sexo. 34
- Gráfico 2 - Distribuição da população de gatos positivos para a doença renal policística (n=26) no estudo retrospectivo da avaliação ultrassonográfica do abdome, na cidade de Blumenau – SC, no período de agosto de 2006 a fevereiro de 2009, segundo a raça. 34
- Gráfico 3 - Distribuição da população de gatos Persas (n=82) no estudo retrospectivo da avaliação ultrassonográfica do abdome, em positivos e negativos para a doença renal policística, na cidade de Blumenau – SC, no período de agosto de 2006 a fevereiro de 2009, segundo a raça. 35
- Gráfico 4 - Distribuição da população de gatos Exóticos (n=4) no estudo retrospectivo da avaliação ultrassonográfica do abdome, em positivos e negativos para a doença renal policística, na cidade de Blumenau – SC, no período de agosto de 2006 a fevereiro de 2009. 37
- Gráfico 5 - Distribuição da população de gatos sem raça definida (n=115) no estudo retrospectivo da avaliação ultrassonográfica do abdome, em positivos e negativos para a doença renal policística, na cidade de Blumenau – SC, no período de agosto de 2006 a fevereiro de 2009. 37

Gráfico 6 - Distribuição da população de gatos positivos para a doença renal policística (n=26) no estudo retrospectivo da avaliação ultrassonográfica do abdome, na cidade de Blumenau – SC, no período de agosto de 2006 a fevereiro de 2009, em grupo 1 (Persas, Exóticos e Ragdolls) e Grupo 2 (Siameses e SRD). 38

LISTA DE TABELAS

Tabela 1 -	Comparação dos valores de prevalência da Doença Renal Policística nos gatos da cidade de Blumenau-SC com os valores obtidos por diversos autores em diferentes países.	43
------------	--	----

SUMÁRIO

1. INTRODUÇÃO	12
2. REVISÃO DA LITERATURA	14
2.1. Aspectos ultrassonográficos do rim felino normal	14
2.2. Fisiopatologia da doença renal policística felina	15
2.2.1. Macroscopia	16
2.2.2. Microscopia	17
2.3. Aspectos genéticos da doença renal policística	18
2.4. Diagnóstico	20
2.4.1. Histórico e sinais clínicos	20
2.4.2. Exames laboratoriais	21
2.4.2.1. Testes genéticos	21
2.4.3. Diagnóstico por imagem	22
2.4.3.1. Ultrassonografia	22
2.4.3.2. Radiologia	25
2.4.3.3. Tomografia	25
2.5. Prevalência da doença renal policística	25
3. MATERIAIS E MÉTODOS	28
4. RESULTADOS	32
5. DISCUSSÃO	39
6. CONCLUSÕES	45
7. REFERÊNCIAS BIBLIOGRÁFICAS	46

1. INTRODUÇÃO

A doença renal policística é reconhecida como um problema mundial significativa em gatos Persas e tem mostrado uma herança autossômica dominante (BILLER *et al.*, 1996). É uma desordem genética reconhecida em várias raças de gatos, mas é particularmente prevalente em Persas e raças relacionadas (BOSJE *et al.*, 1998; DIBARTOLA, 2000; LYONS *et al.*, 2004). O uso de gatos Persas no desenvolvimento de outras raças pode introduzir o gene afetado nos descendentes (BILLER *et al.*, 1996).

Em humanos, há duas formas de doença renal policística que diferem no modo de herança, idade de início dos sinais clínicos e porcentagem de descendentes afetados. Estas formas são classificadas como doença renal policística autossômica dominante e doença renal policística autossômica recessiva (KISSANE, 1983). A forma dominante da doença é uma das desordens genéticas mais comuns em humanos, com uma freqüência na população de 1 em 1000 (GRANTHAM *et al.*, 2002).

A doença é caracterizada por cistos de vários tamanhos que ocorrem no córtex e medula renal e ocasionalmente no fígado e no pâncreas. A herança, o curso clínico da doença e a patogenia da doença renal policística em Persas têm sido estudados e muito se parecem com a doença em seres humanos (BILLER *et al.*, 1996).

A doença renal policística em gatos pode ser diagnosticada através do exame ultrassonográfico com alto nível de confiança (EATON *et al.*, 1997). Atualmente, a ultrassonografia renal é o método não-invasivo mais prático para diagnosticar a condição e pode identificar a presença de cistos renais com a sensibilidade de mais de 91 por cento em gatos com mais de 36 semanas de idade (BILLER *et al.*, 1996).

A prevalência da doença renal policística em gatos persas e raças relacionadas parece estar entre 40 e 50% em países como Itália, França, Austrália,

Reino Unido, Alemanha e Eslovenia (BILLER *et al.*, 1996; GERWING *et al.*, 1999; BECK e LAVELLE, 2001; CANNON *et al.*, 2001; BARTHEZ *et al.*, 2003; BONAZZI *et al.*, 2007; DOMANJKO-PETRIC *et al.*, 2008).

O melhor recurso para eliminar a doença renal policística autossômica dominante de uma população de gatos afetados, é submetendo todos os animais usados para reprodução ao exame ultrassonográfico, e retendo apenas gatos não-afetados para programas reprodutivos futuros (BARRS *et al.*, 2001).

Observando a escassez de publicações a respeito desta doença no Brasil e, especificamente na cidade de Blumenau-SC, e a facilidade de acesso ao exame ultrassonográfico, o presente trabalho preconizou o levantamento da prevalência da doença renal policística em gatos Persas e nas demais raças na cidade de Blumenau, Santa Catarina, através da revisão dos laudos ultrassonográficos de todos os gatos examinados entre agosto de 2006 e fevereiro de 2009.

2. REVISÃO DA LITERATURA

2.1. ASPECTOS ULTRASSONOGRÁFICOS DO RIM FELINO NORMAL

Os rins são órgãos retroperitoneais circundados por tecido adiposo. Os rins do gato podem se mover mais livremente que os do cão devido a seus ligamentos mais longos (KEALY e MCALLISTER, 2005), mas, em virtude da grande mobilidade, muitas vezes durante o exame ultrassonográfico deve-se tentar fixá-los manualmente, o que facilita a realização dos planos de corte (VAC, 2004).

O rim esquerdo situa-se caudalmente à grande curvatura do estômago e medialmente ao baço; cranialmente está em contato com o lobo esquerdo do pâncreas e medialmente, com a adrenal esquerda. A extremidade cranial do rim direito está localizada na fossa renal do lobo caudato do fígado, a borda medial próximo à veia cava caudal, a borda mediocranial próximo à adrenal direita e, ventralmente, relaciona-se com o duodeno descendente e lobo direito do pâncreas (VAC, 2004).

Os rins podem ser examinados com o animal em decúbito lateral esquerdo e direito, ou dorsal; este posicionamento muitas vezes facilita a visualização do rim direito. Ambos devem ser avaliados nos planos sagital e transversal, mas, para a avaliação total dos rins, são necessários planos de corte suplementares, como o coronal, que pode ser realizado pelo acesso paralombar (VAC, 2004).

A avaliação ultrassonográfica dos rins envolve a mensuração do tamanho renal, a avaliação da ecogenicidade da cortical e medular e o exame da arquitetura da cortical, medular e pelve. A ecogenicidade da cortical normal é menor que a do baço, e menor ou igual à do fígado. Vacúolos de gordura no epitélio cortical tubular podem aumentar a ecogenicidade da cortical renal de gatos normais (YEAGER *et al.*, 1989).

Até agora, não há nenhum método confiável para a determinação do tamanho normal do rim por medições ultrassonográficas nos cães (NYLAND *et al.*, 2004). Medições lineares (comprimento, largura e altura) dos rins em gatos são mais úteis porque há uma menor variação no tamanho corporal. Uma investigação de 10 gatos jovens (5 machos e 5 fêmeas) mostrou que o comprimento do rim era de $3,66 \pm 0,46$ cm, a largura $2,53 \pm 0,30$ cm e a altura $2,21 \pm 0,28$ cm (WALTER *et al.*, 1987).

Em um corte no plano sagital do rim, três regiões distintas podem ser claramente reconhecidas. Essas regiões consistem em um complexo ecogênico central brilhante, correspondente à pelve renal e à gordura pélvica; uma região hipoecogênica circundando a pelve, representando a medula renal; e uma zona exterior, de ecogenicidade intermediária, o córtex renal (KONDE *et al.*, 1984; WOOD e MCCARTHY, 1990).

A região cortical é mais ecogênica que a região medular porque é formada pelos glomérulos, possuindo uma quantidade maior de células que a região medular; esta última é composta pela maioria dos túbulos do sistema coletor, possuindo uma maior quantidade de fluido, o que a torna hipoecogênica (VAC, 2004). Em gatos normais, a aparência ultrassonográfica da porção medular dos rins é hipoecogênica e facilmente distinguida da cortical localizada periféricamente (REICHLE *et al.*, 2002). No corte longitudinal podemos identificar a cápsula renal que produz um fino eco brilhante quando a onda sonora incide perpendicularmente. A borda medial dos rins é identificada pela abertura oval chamada hilo, por onde saem a veia renal e o ureter e entra a artéria renal (VAC, 2004).

2.2. FISIOPATOLOGIA DA DOENÇA RENAL POLICÍSTICA FELINA

A herança, curso clínico da doença e a patogenia da doença renal policística em gatos Persas e cruzamentos com Persas tem sido estudados e muito se parecem com a doença em seres humanos (BILLER *et al.*, 1996; EATON *et al.*,

1997). Ambas as doenças são heranças autossômicas dominantes, caracterizadas pelo desenvolvimento e aumento de tamanho de cistos na cortical e medular renal, resultando em progressiva renomegalia. Finalmente, ambas as doenças geralmente são acompanhadas pelo advento de falência renal tardia, embora, em ambas as espécies, há uma marcada variação no curso clínico da doença (BILLER *et al.*, 1996).

A doença é caracterizada por um pequeno número de cistos de vários tamanhos que ocorrem no córtex e medula renal, e ocasionalmente no fígado e no pâncreas (BILLER *et al.*, 1996; EATON *et al.*, 1997; BOSJE *et al.*, 1998; BARRS *et al.*, 2001; CANNON *et al.*, 2001; LYONS *et al.*, 2004). Bosje *et al.* (1998) descreve que 22% dos gatos com cistos renais também apresentam cistos hepáticos, enquanto Gerwing *et al.* (1999) cita 7,4% e Bonazzi *et al.* (2007), 5,9%. Em humanos, o fígado é o segundo órgão mais afetado, com cistos hepáticos que causam hepatomegalia e dor abdominal. Cistos também podem ocorrer no pâncreas, ovários e plexo coróide (GABOW, 1993).

Os cistos são congênitos, inicialmente pequenos e sem efeitos detectáveis sobre a função renal. O número de cistos em cada rim varia consideravelmente de um caso para o outro. Eles não aparentam proliferar, mas, com o tempo, aumentam de tamanho, eventualmente causando renomegalia e falência renal (CANNON, 2004). O desenvolvimento de falência renal geralmente ocorre em gatos de meia idade e mais velhos (CANNON *et al.*, 2000).

2.2.1. MACROSCOPIA

Os cistos estão presentes na cortical e medular de ambos os rins e seu número, tamanho e aparência variam muito entre os gatos. Os cistos tendem a ser maiores em gatos mais velhos (BILLER *et al.*, 1996). Gatos com menos de seis meses tendem a ter cistos menores que os adultos, mas o número de cistos, embora difira muito individualmente, não muda com a idade (EATON *et al.*, 1997).

Os cistos variam de diâmetro de menos de 1 milímetro até mais de 2 centímetros e em número de 20 a mais de 200 cistos por rim. Eles contêm fluido que pode ser seroso ou serosanguinolento (DIBARTOLA *et al.*, 1987; EATON *et al.*, 1997), muitas vezes contendo fibrina ou material floculento (EATON *et al.*, 1997).

Os rins apresentam-se aumentados de tamanho e irregulares, com múltiplos cistos arredondados na cortical e medular (DIBARTOLA *et al.*, 1987; BOSJE *et al.*, 1998). O aumento do tamanho dos rins é devido a um grande número de cistos ou a um ou mais cistos maiores que 1,5 cm de diâmetro (EATON *et al.*, 1997).

2.2.2. MICROSCOPIA

De acordo com Eaton *et al.* (1997), cistos renais são dilatações severas dos túbulos renais proximais e/ou distais, que aumentam de tamanho com o tempo. Em seu estudo, demonstrou que, em felinos, os cistos podem se formar de qualquer segmento do néfron.

As características histológicas dos cistos renais diferem acentuadamente. A maioria dos cistos é revestida por uma camada simples de epitélio cuboidal ou escamoso (BILLER *et al.*, 1996; EATON *et al.*, 1997) e, ou são vazios, ou contêm escasso material protéico e células epiteliais dispersas. Alguns cistos contêm fibrina ou sangue (EATON *et al.*, 1997).

Grantham *et al.* (1987), em um estudo com microscopia eletrônica, avaliaram cistos de 10 pacientes humanos adultos com doença renal policística. Os cistos eram revestidos por células típicas de ducto coletor (7,2%), túbulo proximal (1,8%) ou epitélio glomerular visceral (2,1%). Os demais cistos eram revestidos por uma camada simples de epitélio indefinido (84%) ou por epitélio marcadamente hiperplásico (4,9%).

Segundo Eaton *et al.* (1997) e Bosje *et al.* (1998), a maior parte dos cistos não está associada com lesões no tecido em volta, ou está associada com uma mínima compressão. No estudo de Grantham *et al.* (1987), evidências morfológicas de que os cistos comprimiam o parênquima renal adjacente foram observadas em todos os rins avaliados. Alguns cistos estão circundados por tecido fibroso de espessura variável. Inflamação linfoplasmocitária e fibrose intersticial também podem estar presentes (EATON *et al.*, 1997; BOSJE *et al.*, 1998).

Juntamente com os cistos renais, discreta a grave nefrite tubulointersticial multifocal difusa está presente, sendo mais comum em gatos mais velhos (BILLER *et al.*, 1996; EATON *et al.*, 1997).

Lesões hepáticas podem acompanhar a doença renal policística. Cistos hepáticos podem estar presentes, mas são incomuns. A lesão mais comum é a fibrose e hiperplasia biliar difusa (EATON *et al.*, 1997). Fibrose hepatobiliar é uma lesão freqüente, mas sua presença não está relacionada com a gravidade das lesões renais (BILLER *et al.*, 1996).

2.3. ASPECTOS GENÉTICOS DA DOENÇA RENAL POLICÍSTICA

Em humanos, a doença renal policística autossômica dominante é uma desordem genética comum, com uma freqüência na população em geral de 1 em 1000 (GRANTHAM *et al.*, 2002). Aproximadamente 85% dos casos de doença renal policística autossômica dominante são causados por mutações no gene *PKD1*, localizado no cromossoma humano 16p13.3 (BARRS *et al.*, 2001; YOUNG *et al.*, 2004). Os restantes 15% dos casos são causados por mutações no gene *PKD2*, localizado no cromossoma humano 4q21-23 (KIMBERLING *et al.*, 1993; PETERS *et al.*, 1993).

Young *et al.* (2004) mostraram uma ligação significativa entre a doença renal policística felina e o marcador microssatélite FCA476 no gene *PKD1* no cromossoma E3 do gato. Lyons *et al.* (2004), identificou uma mutação genética no gene *PKD1* de gatos heterozigotos, a qual não foi identificada em gatos não afetados pela doença renal policística.

A doença renal policística felina tem uma forma de herança semelhante à doença renal policística autossômica dominante em humanos, é progressiva e pode levar à falência renal irreversível (BONAZZI *et al.*, 2007) e tem sido identificada em gatos Persas e raças relacionadas (BOSJE *et al.*, 1998; DIBARTOLA, 2000; LYONS *et al.*, 2004).

O uso de gatos Persas no desenvolvimento de outras raças como o Birmanês e o Burmilla, pode ter introduzido o gene afetado nestas outras raças. Tem-se mostrado que o gene da doença renal policística não segrega com os genes responsáveis por produzir pelos longos e características braquicefálicas (BILLER *et al.*, 1996).

A doença renal policística felina é herdada como um traço autossômico dominante (BILLER *et al.*, 1996; CANNON, 2004). Isto significa que todos os gatos que herdarem uma única cópia do gene defeituoso são afetados pela doença, e que machos e fêmeas são igualmente passíveis de serem afetados. A herança de duas cópias do gene defeituoso é incompatível com o desenvolvimento dos rins durante a vida fetal, assim, todos os gatos com doença renal policística são heterozigotos. Portanto, se um gato com doença renal policística é cruzado com um gato não afetado, espera-se que 50% dos filhotes tenham a doença. Enquanto que no cruzamento de dois gatos afetados, 66% dos gatos sobreviventes serão afetados (CANNON, 2004).

A porcentagem de descendentes afetados não varia significativamente se a matriz afetada é macho ou fêmea. A ocorrência de gatos não afetados, quando o

cruzamento envolve animais afetados, elimina a possibilidade de herança autossômica recessiva (BILLER *et al.*, 1996).

A doença renal policística é particularmente bem controlada através do cruzamento seletivo (CANNON *et al.*, 2000). O melhor recurso para eliminar a doença renal policística autossômica dominante de uma população de gatos afetados, é submetendo todos os animais usados para reprodução ao exame ultrassonográfico e selecionando apenas gatos não-afetados para programas reprodutivos futuros (BARRS *et al.*, 2001).

2.4. DIAGNÓSTICO

2.4.1. HISTÓRICO E SINAIS CLÍNICOS

Os gatos afetados permanecem clinicamente normais na maior parte de suas vidas, e a falência renal apenas ocorre tardiamente (com mais de sete anos de idade) (EATON *et al.*, 1997). Em humanos, a idade média do início dos sintomas é 40 anos, com doença renal terminal ocorrendo aos 60 anos em 50% dos casos (GABOW, 1993).

As manifestações clínicas incluem aumento de volume abdominal progressivo, renomegalia (GRECO, 2001) e manifestações de falência renal crônica (GRECO, 2001; REICHLE *et al.*, 2002).

Os achados físicos mais comuns da doença renal crônica, e considerados inespecíficos, consistem primariamente de desidratação e edema (DIBARTOLA *et al.*, 1987).

Através do histórico clínico, proprietários relatam mais comumente letargia, anorexia, perda de peso, poliúria e polidipsia. Vômito é um relato incomum,

confirmando observações prévias de que o vômito é menos comum em gatos do que em cães com falência renal crônica (DIBARTOLA *et al.*, 1987; LULICH *et al.*, 1992).

Cistos renais estão associados com a hipertensão arterial sistêmica em cães e gatos (ZATELLI *et al.*, 2007).

2.4.2. EXAMES LABORATORIAIS

Os gatos com doença renal policística podem não demonstrar alterações nos exames laboratoriais enquanto não apresentarem um quadro de falência renal.

Os achados laboratoriais característicos de falência renal crônica incluem azotemia (LULICH *et al.*, 1992; BILLER *et al.*, 1996; EATON *et al.*, 1997; GRECO, 2001), hiperfosfatemia, acidose metabólica, isostenúria e anemia normocítica normocrômica (BILLER *et al.*, 1996; GRECO, 2001). Baixa densidade urinária, sedimento inativo e proteinúria discreta a moderada são observados no exame de urina (GRECO, 2001).

2.4.2.1. TESTES GENÉTICOS

Lyons *et al.* (2004), com os dados obtidos em seu estudo, desenvolveram um teste de amplificação do DNA pela reação em cadeia da polimerase (PCR) e análise de polimorfismo de extensão de fragmentos de restrição (RFLP).

Helps *et al.* (2007) e Criado-Fornelio *et al.* (2008), desenvolveram testes de PCR em tempo real para detecção da doença renal policística felina, que se mostraram muito confiáveis e mais rápidos do que o teste de PCR-RFLP e a ultrassonografia.

Domanjko-Petric *et al.* (2008) examinaram gatos Persas por meio de exame ultrassonográfico e teste genético (PCR-RFLP) e sugeriu que a detecção da doença

renal policística em gatos com menos de três meses de idade é melhor através da utilização de testes genéticos do que através do exame ultrassonográfico.

2.4.3. DIAGNÓSTICO POR IMAGEM

2.4.3.1. ULTRASSONOGRAFIA

A desordem tem sido reconhecida por muitos anos, mas a disponibilidade do ultrassom para a detecção de cistos renais tem simplificado o diagnóstico e reconhecido a doença renal policística como um problema em Persas e raças de cruzamento com Persas (CANNON *et al.*, 2000).

A ultrassonografia tem se mostrado uma ferramenta valiosa para a avaliação da doença renal em pequenos animais. Ela oferece diversas vantagens sobre a radiografia para examinar os rins. O ultrassom é de fácil realização, não-invasivo e requer pouco preparo do paciente. Não está associado a efeitos adversos e, ao contrário da urografia excretora, pode ser realizada sem levar em consideração a função renal. Na avaliação da renomegalia, o ultrassom é mais específico do que a radiografia contrastada por poder diferenciar lesões cavitárias de massas sólidas (GROOTERS *et al.*, 1995).

A capacidade inerente da ultrassonografia de obter a imagem da arquitetura interna do parênquima facilita a detecção de lesões focais que envolvem ou substituem a arquitetura normal (SAUNDERS, 1998). Anormalidades focais do parênquima renal incluem cistos, neoplasias, infartos, hematomas, abscessos e nefrocalcinose (GROOTERS *et al.*, 1995).

Cistos renais são estruturas arredondadas de vários tamanhos, de paredes finas nitidamente demarcadas, contendo fluido anecogênico, detectadas tanto na região cortical como na medular dos rins (GROOTERS *et al.*, 1995; BILLER *et al.*, 1996; PAMPEL *et al.*, 2006). Cistos renais únicos ou múltiplos são achados

incidentais bastante comuns em pequenos animais, e não estão rotineiramente associados com disfunção renal. Contudo, cistos renais também podem ser a manifestação da doença renal policística, que é caracterizada pela substituição progressiva do tecido renal normal por múltiplos cistos em crescimento (GROOTERS *et al.*, 1995).

A maioria dos cistos são anecogênicos, mas alguns apresentam conteúdos ecogênicos. Os cistos anecogênicos maiores estão associados a reforço acústico posterior. Os cistos variam na forma, sendo notadas formas redondas, ovais e irregulares. A maior parte dos cistos está localizada na região cortical ou na junção córtico-medular, uma menor quantidade de cistos são identificados na medula (REICHLE *et al.*, 2002). A região medular é hipoecogênica em relação à cortical, portanto, é mais fácil detectar cistos na cortical em comparação com a medular (DOMANJKO-PETRIC *et al.*, 2008).

Cistos grandes são facilmente identificados, mas cistos pequenos podem ser difíceis de serem distinguidos do parênquima renal circundante. Uma experiência considerável, alta qualidade e alta resolução do aparelho de ultrassom são necessários para identificar estes diminutos cistos (CANNON, 2004). Preocupações no que se refere ao efeito do equipamento de ultrassom e o treinamento e experiência do ultrassonografista sobre a acurácia do procedimento têm sido discutidos, levando a recomendações de frequência ultrassonográfica mínima para detecção adequada dos cistos (BARTHEZ *et al.*, 2003). Transdutores de alta frequência (7.0 MHz ou mais) são necessários para obter resolução suficiente (BECK e LAVELLE, 2001).

Dois artefatos de técnica geralmente são criados pelos cistos e usados para facilitar sua identificação: o reforço acústico posterior e a refração do feixe sonoro e sombreamento hipoecogênico ou anecogênico das margens, resultado das paredes curvas dos cistos (SAUNDERS, 1998).

A sensibilidade da ultrassonografia para detecção da doença renal policística é de 75% em gatos com menos de 16 semanas e de 91% com 36 semanas de idade ou mais, aumentando com a idade do paciente; enquanto que a especificidade é dita ser de 100% (BILLER *et al.*, 1996; CANNON *et al.*, 2001; BARTHEZ *et al.*, 2003).

Gatos afetados podem ser identificados ultrassonograficamente antes de alcançar a idade reprodutiva (CANNON, 2004). Embora cistos renais possam ser identificados prontamente em gatos com seis ou sete semanas de idade, sua ausência não pode excluir sua detecção em uma idade mais avançada (BARRS *et al.*, 2001). O exame ultrassonográfico dos rins pode identificar a doença com mais de 95% de acurácia em gatos acima de 10 meses de idade (CANNON, 2004).

Em um estudo realizado na Slovenia por Domanjko-Petric *et al.* (2008), 24 gatos da raça Persa foram submetidos ao exame ultrassonográfico e ao exame genético de PCR (Reação em Cadeia de Polimerase). Destes, oito gatos foram positivos para a doença, em ambos os exames. Esta comparação mostrou que o exame ultrassonográfico para a doença renal policística em gatos é confiável e muito preciso quando realizado por um ultrassonografista experiente, com um transdutor de alta resolução, podendo-se obter resultados precisos antes dos gatos serem utilizados para a reprodução.

A ultrassonografia tem provado ser a modalidade em que o custo-benefício é o mais efetivo para avaliação fenotípica em larga escala de indivíduos potencialmente afetados pela doença renal policística (BILLER *et al.*, 1996; CANNON *et al.*, 2000; BARRS *et al.*, 2001; BECK e LAVELLE, 2001).

2.4.3.2. RADIOLOGIA

A radiografia abdominal revela renomegalia, geralmente bilateral, com contornos renais irregulares. A urografia excretora revela múltiplos defeitos arredondados, circunscritos e preenchidos por contraste, causando distorção da pelve renal (BILLER *et al.*, 1990).

Lesões cavitárias grandes produzem um efeito de massa, resultando um aumento de tamanho irregular do órgão e deslocamento das estruturas adjacentes. Devido à radiopacidade dos tecidos moles e do fluido serem semelhantes, a composição interna da massa não pode ser averiguada (SAUNDERS, 1998).

2.4.3.3. TOMOGRAFIA

Os rins na doença renal policística antes da administração de meio de contraste endovenoso contêm áreas arredondadas, sutis, com atenuação reduzida e múltiplos pequenos focos hiperatenuantes, representando mineralização. Após a administração de meio de contraste endovenoso, o parênquima renal é realçado e a pelve e os ureteres são hiperatenuados com o acúmulo do meio de contraste. Enquanto alguns cistos renais são evidentes no pré-contraste, o meio de contraste endovenoso aumenta muito o contraste entre o parênquima renal e os cistos (REICHLE *et al.*, 2002).

O grau de distorção da pelve renal é bem definido através da tomografia computadorizada (REICHLE *et al.*, 2002).

2.5. PREVALÊNCIA DA DOENÇA RENAL POLICÍSTICA

A doença renal policística felina é uma doença hereditária autossômica dominante que tem sido identificada em gatos Persas e raças relacionadas (BOSJE *et al.*, 1998; DIBARTOLA, 2000; LYONS *et al.*, 2004). Em humanos, é uma

desordem genética comum, com uma incidência na população em geral de 1 em 1000 (GRANTHAM *et al.*, 2002).

Na Itália, Bonazzi *et al* (2007) avaliou 332 gatos, incluindo 288 persas e 44 exóticos. Como resultado, obteve-se uma prevalência da doença renal policística de 41%. Dos gatos positivos, 98,5% tinham os dois rins afetados e 5,9 % tinham pelo menos um cisto no fígado. O maior número de cistos renais estava localizado na cortical ou entre a cortical e a medular, mas vários cistos também puderam ser detectados na região medular.

A prevalência da doença renal policística na França mostrou ser de 41,8% em gatos Persas e 39,1% em Exóticos. A doença não foi detectada em outras raças avaliadas (Chartreux, British Shorthair, American Whirehair, Norwegian Forst Cat e American Shorthair) (BARTHEZ *et al.*, 2003).

Na Austrália, o estudo de Barrs *et al.* (2001) com gatos das raças Persa, Himalaia, Exótico, Burmilla, Chinchilla e Ragdoll, mostrou que a prevalência da doença renal policística é de 43%. Além dos Persas, Exóticos e Himalaias, a doença também foi diagnosticada em dois gatos da raça Burmilla, demonstrando que pelos longos e características braquicefálicas não segregam com a doença renal policística.

A prevalência da doença renal policística foi de 45% em gatos Persas e de 50% em gatos Exóticos, em um estudo realizado na cidade de Melbourne, Austrália. Gatos das raças Ragdoll e British Shorthair, incluídos no estudo, apresentaram-se negativos para a doença renal policística (BECK e LAVELLE, 2001).

Cannon *et al.* (2001), examinaram 132 gatos Persas do Reino Unido, os quais foram separados em dois grupos. O primeiro grupo incluía gatos que eram levados ao hospital especificamente para serem avaliados quanto à presença da doença renal policística. Este grupo teve uma prevalência de 57%. O segundo grupo era

formado por gatos que eram avaliados por problemas médicos ou cirúrgicos não relacionados a problemas renais, sendo que a prevalência neste grupo foi de 34,8%.

Gerwing *et al.* (1999) mostraram que a prevalência da doença renal policística em gatos Persas na Alemanha é em torno de 43%. Dos gatos Persas positivos para a doença renal policística, 7,4% apresentavam cistos hepáticos associados. A autora também examinou os rins de gatos de raças não relacionadas aos Persas, encontrando cistos renais em apenas 0,5% da população.

Em um estudo realizado na Eslovênia, por Domanjko-Petric *et al.* (2008), obteve-se uma prevalência de 36,3% em gatos Persas com doença renal policística. Em dois gatos Persas, encontraram-se também cistos hepáticos, correspondendo a 5,4%. Em gatos domésticos de pêlo curto, obteve-se uma prevalência da doença de 4,2%.

Não há diferenças significativas na prevalência da doença renal policística em gatos machos e fêmeas (BARRS *et al.*, 2001; BECK e LAVELLE, 2001; BARTHEZ *et al.*, 2003; DOMANJKO-PETRIC *et al.*, 2008).

O'Leary *et al.* (1999) descreveram a doença renal policística em cães da raça Bull Terrier como sendo uma doença de caráter autossômico dominante, da mesma forma como ocorre em humanos e gatos Persas. A prevalência da doença nos cães deste estudo foi de 26%.

3. MATERIAIS E MÉTODOS

O presente estudo foi realizado com a análise retrospectiva de 219 laudos da avaliação ultrassonográfica do abdome da espécie felina, no período de agosto de 2006 a fevereiro de 2009, da cidade de Blumenau, Santa Catarina. Cada laudo foi revisado individualmente, atentando aos exames ultrassonográficos de controle, impedindo a inclusão de um mesmo animal mais de uma vez.

Foram incluídos no trabalho gatos das raças Persa, Exótico, Ragdoll, Siamês e sem raça definida (SRD), sendo: 82 Persas (38 machos e 44 fêmeas), 04 Exóticos (01 macho e 03 fêmeas), 04 ragdolls (01 macho e 03 fêmeas), 14 Siameses (05 machos e 09 fêmeas) e 115 gatos sem raça definida (SRD) (44 machos e 71 fêmeas), totalizando 130 fêmeas e 89 machos. A faixa etária variou entre 10 meses e 18 anos.

Todos os gatos foram submetidos ao exame ultrassonográfico abdominal total, o qual foi solicitado por diferentes motivos, e não para diagnóstico específico de doença renal policística.

Realizou-se a tricotomia da região abdominal ventral em todos os animais, os quais foram posicionados em decúbito dorsal com o auxílio de uma calha de espuma (FIGURA 1) e em decúbito lateral (FIGURA 2). Jejum e repleção vesical foram considerados dispensáveis para a realização do exame. A contenção era feita manualmente pelo proprietário. Ambos os rins eram avaliados nos planos dorsal, sagital e transversal. Os demais órgãos abdominais também foram avaliados.

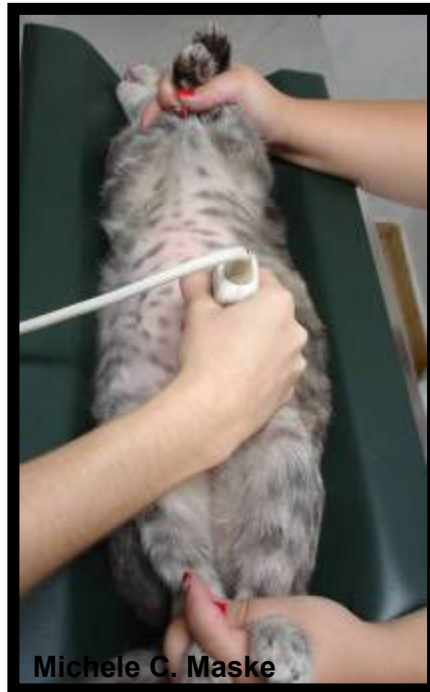

FIGURA 1 – Posicionamento em decúbito dorsal, com auxílio de calha de

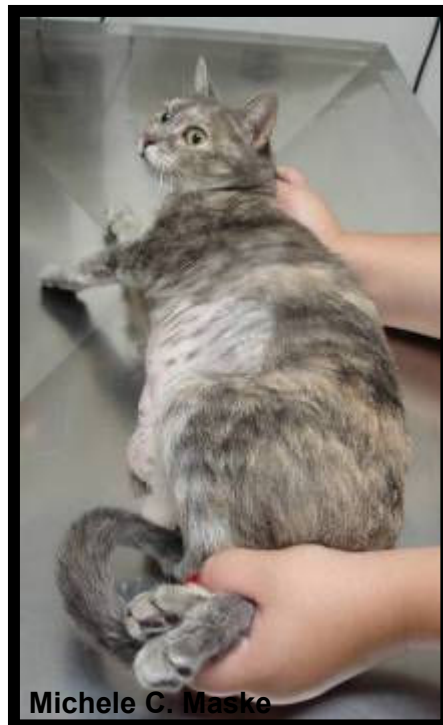

FIGURA 2 – Posicionamento em decúbito lateral, sem a utilização de calha de espuma.

Utilizou-se um aparelho de ultrassom da marca SIUI, modelo 485-V, com transdutor linear multifrequencial de 7,5 a 10 MHz (FIGURA 3).

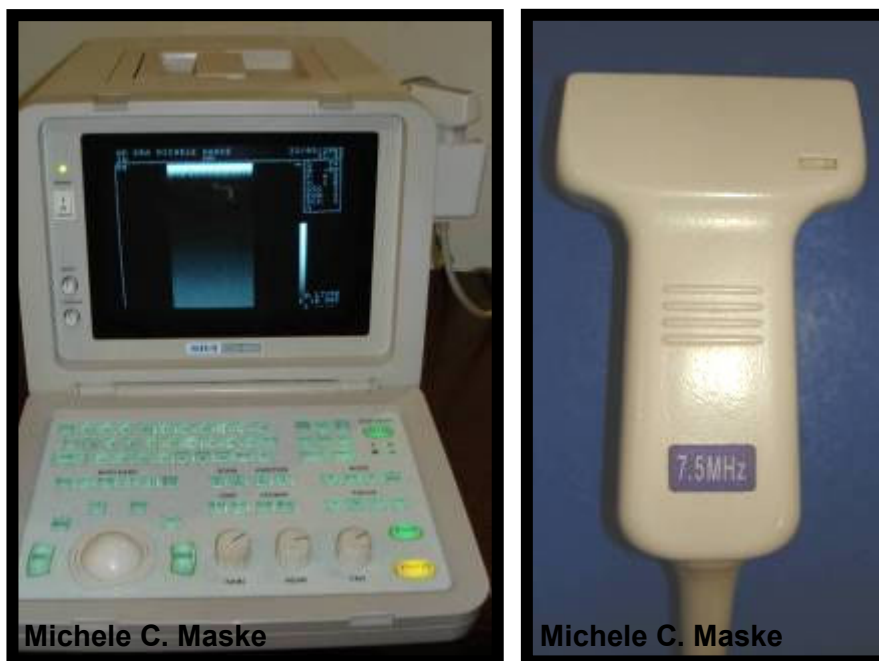

FIGURA 3 – Aparelho de ultrassom SIUI 485-V com transdutor linear multifrequencial de 7,5 a 10 MHz.

De acordo com a literatura (BECK e LAVELLE, 2001; CANNON *et al.*, 2001; BARTHEZ *et al.*, 2003), os gatos foram classificados como positivos quando pelo menos um cisto era encontrado em pelo menos um dos rins.

Cistos foram identificados como estruturas arredondadas, com paredes finas e bem definidas, com conteúdo anecogênico, apresentando reforço acústico posterior; podendo estar localizados nas regiões cortical, medular ou em ambas.

Dividiu-se os felinos utilizados no estudo em dois grupos distintos, para posterior comparação com outros trabalhos. O grupo 1 incluiu raças predispostas à doença renal policística (Persas, Exóticos e Ragdolls) e o Grupo 2 incluiu raças não predispostas (Siameses e SRD).

Os resultados obtidos foram avaliados estatisticamente através dos testes de qui-quadrado de aderência (para comparar a prevalência entre machos e fêmeas deste estudo) e qui-quadrado de independência (para comparar a prevalência obtida neste trabalho com outros estudos), considerando haver diferença significativa entre as prevalências quando o valor de P (nível de significância do teste) apresentava-se menor ou igual a 0,05 (MOTTA e WAGNER, 2003; KAZMIER, 1982).

4. RESULTADOS

A doença renal policística pôde ser caracterizada por uma quantidade variável de cistos nas regiões cortical, medular ou ambas, de tamanhos também variáveis. Cistos pequenos provocavam mudanças discretas no parênquima renal, enquanto cistos grandes alteravam completamente o contorno e o parênquima renal.

Os cistos renais, ao exame ultrassonográfico, apresentaram-se como estruturas de formato arredondado, paredes finas e bem definidas, com conteúdo anecogênico, às vezes com pontos ecogênicos em suspensão (FIGURAS 4 a 6). Todos os animais avaliados apresentavam mais de um cisto em cada um dos rins.

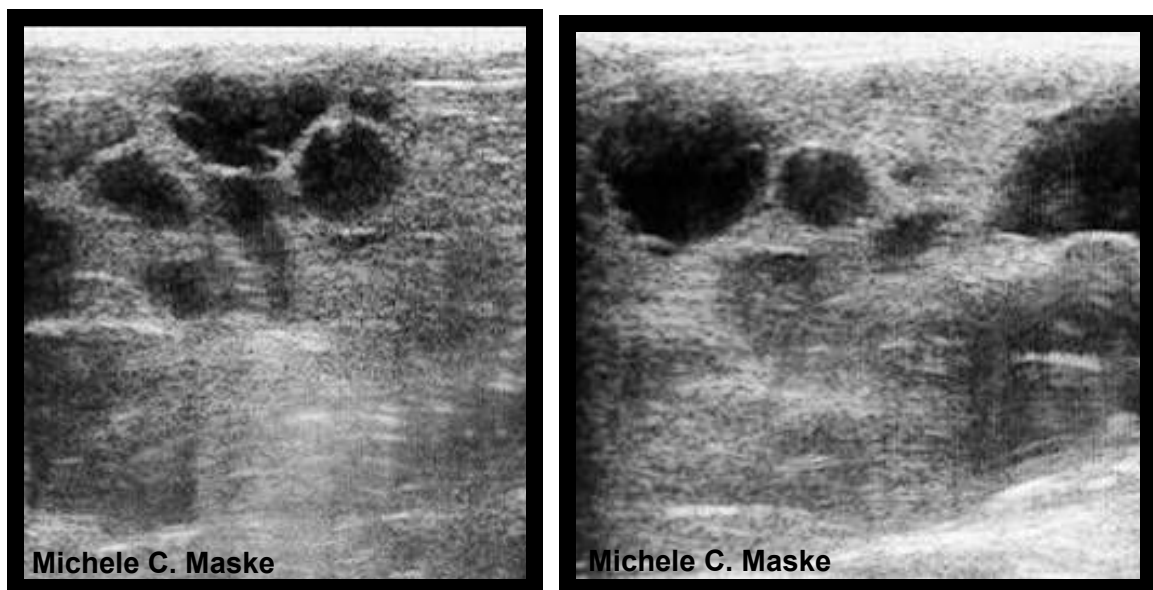


FIGURA 4 – Imagens ultrassonográficas de rim de felino da raça Persa apresentando cistos de tamanhos variados.

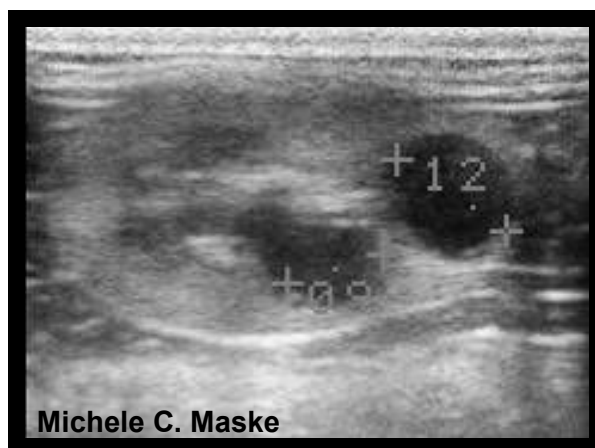


FIGURA 5 – Imagem ultrassonográfica de rim felino da raça Persa com cistos em córtex renal.

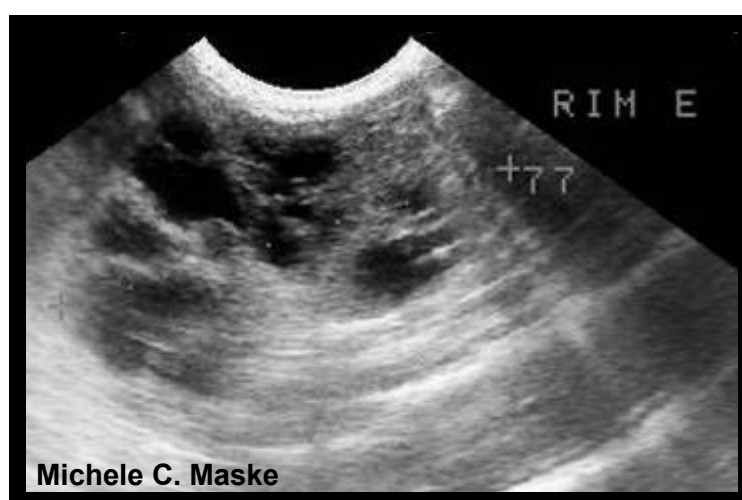
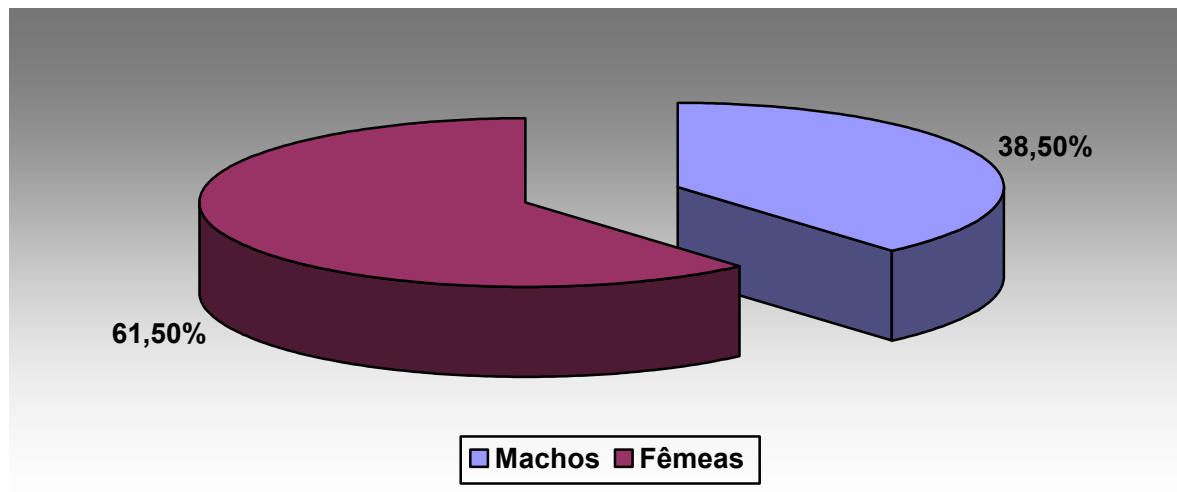


FIGURA 6 – Imagem ultrassonográfica de rim felino da raça Persa aumentado de tamanho e com contornos irregulares devido às inúmeras estruturas císticas de grandes dimensões.

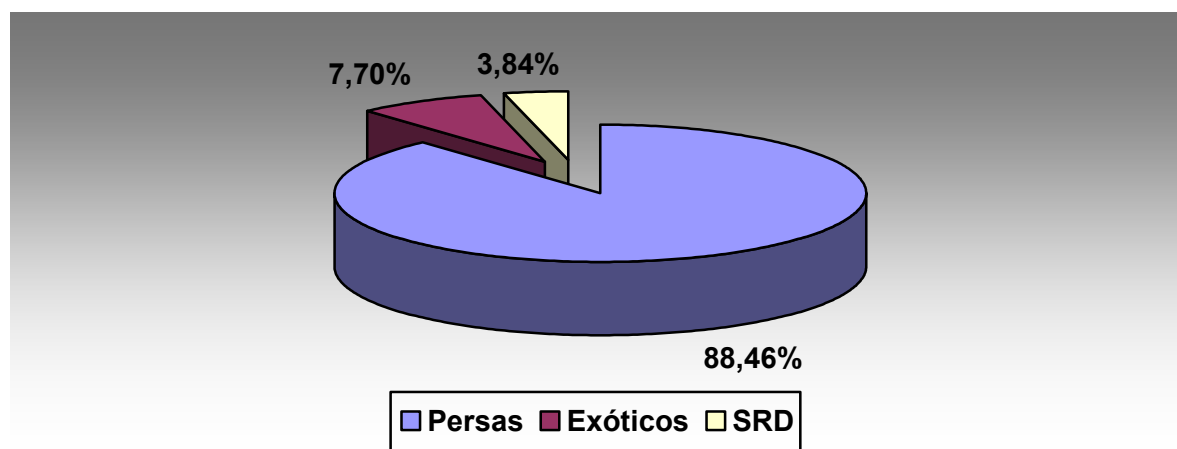
Dos 219 laudos de gatos levantados entre o período de agosto de 2006 a fevereiro de 2009, que incluíram as raças Persa, Exótico, Ragdoll, Siamês e sem raça definida (SRD), 26 animais apresentavam a doença renal policística, resultando em uma prevalência de 11,87% na população total avaliada. Dos 26 animais positivos, 16 (61,50%) eram fêmeas e 10 eram machos (38,50%) (GRÁFICO 1).

GRÁFICO 1 – Distribuição da população de gatos positivos para a doença renal policística (n=26) no estudo retrospectivo da avaliação ultrassonográfica do abdome, na cidade de Blumenau – SC, no período de agosto de 2006 a fevereiro de 2009, segundo o sexo.



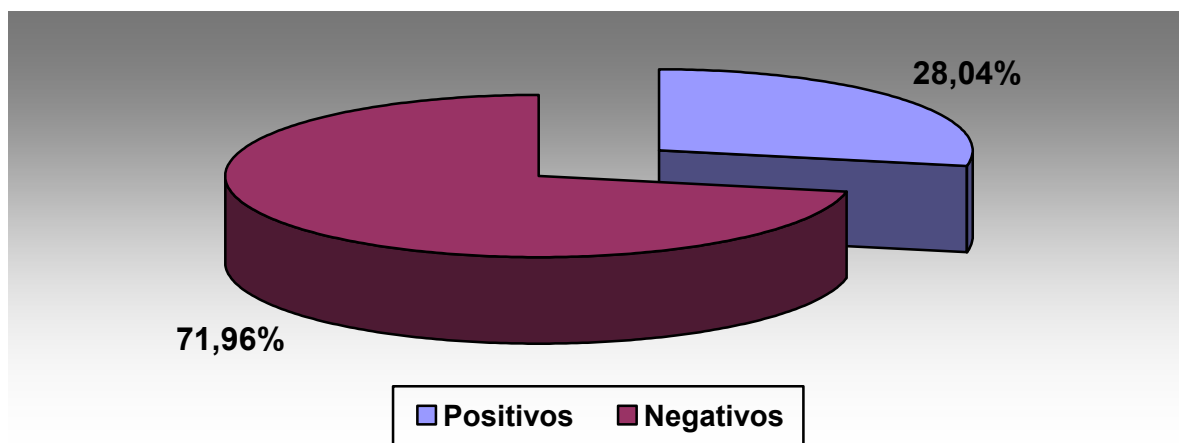
Com relação à raça dos animais acometidos pela doença, 23 eram Persas (88,46%), 02 Exóticos (7,70%) e 01 SRD (3,84%) (GRÁFICO 2). Os gatos das raças Ragdoll e Siamês apresentaram-se todos negativos para a doença renal policística.

GRÁFICO 2 – Distribuição da população de gatos positivos para a doença renal policística (n=26) no estudo retrospectivo da avaliação ultrassonográfica do abdome, na cidade de Blumenau – SC, no período de agosto de 2006 a fevereiro de 2009, segundo a raça.



De um total de 82 gatos Persas avaliados no estudo, 23 apresentaram a doença renal policística, concluindo-se que a prevalência da doença nesta raça foi de 28,04% (GRÁFICO 3).

GRÁFICO 3 – Distribuição da população de gatos Persas (n=82) no estudo retrospectivo da avaliação ultrassonográfica do abdome, em positivos e negativos para a doença renal policística, na cidade de Blumenau – SC, no período de agosto de 2006 a fevereiro de 2009.



Dois gatos Persas apresentaram cistos hepáticos associados aos cistos renais, correspondendo a 8,60% da população de Persas positivos para a doença. Ambos eram machos, um com 07 anos e outro com 15 anos de idade. Os cistos hepáticos apresentaram as mesmas características ultrassonográficas dos cistos renais (FIGURA 7).

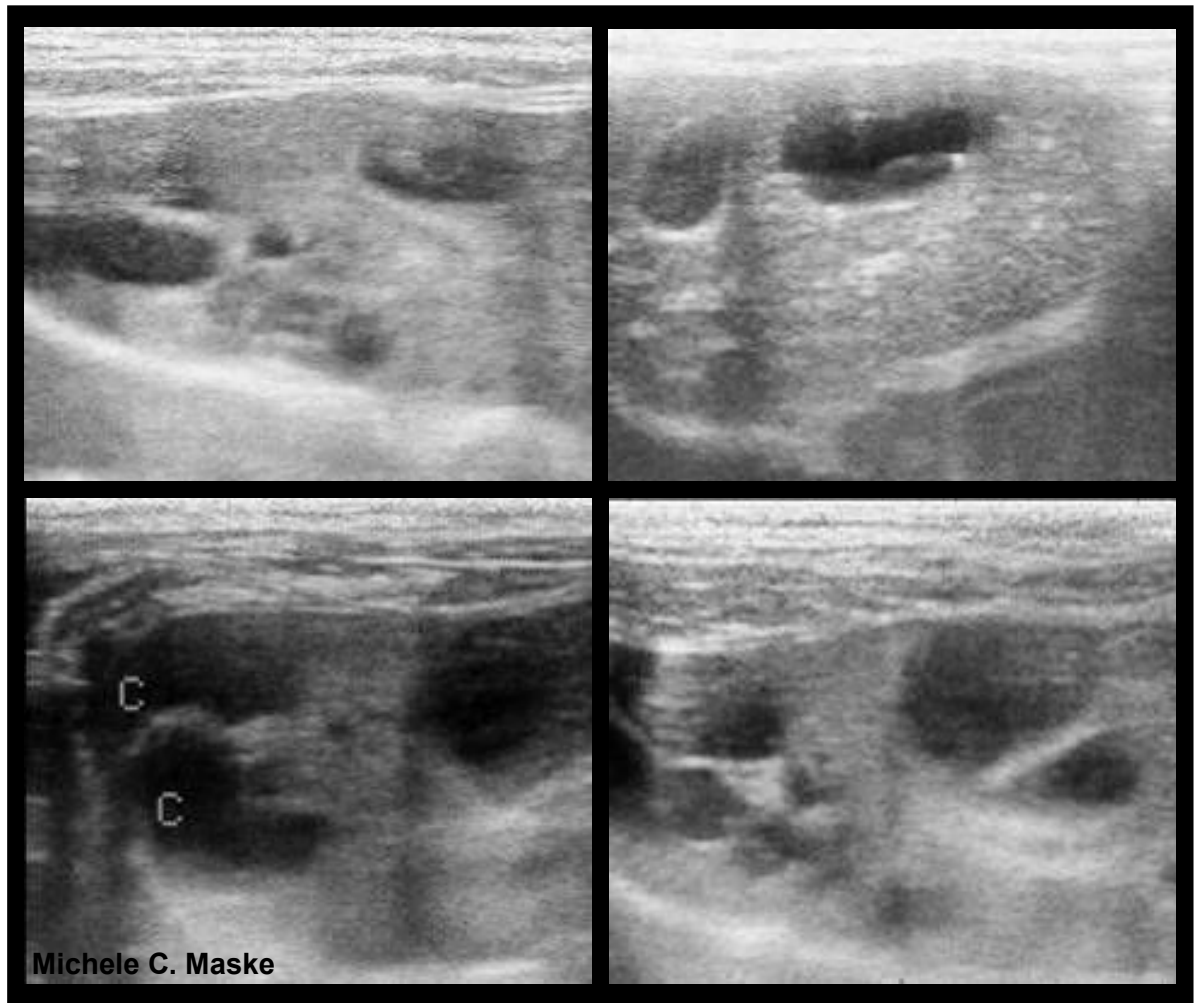
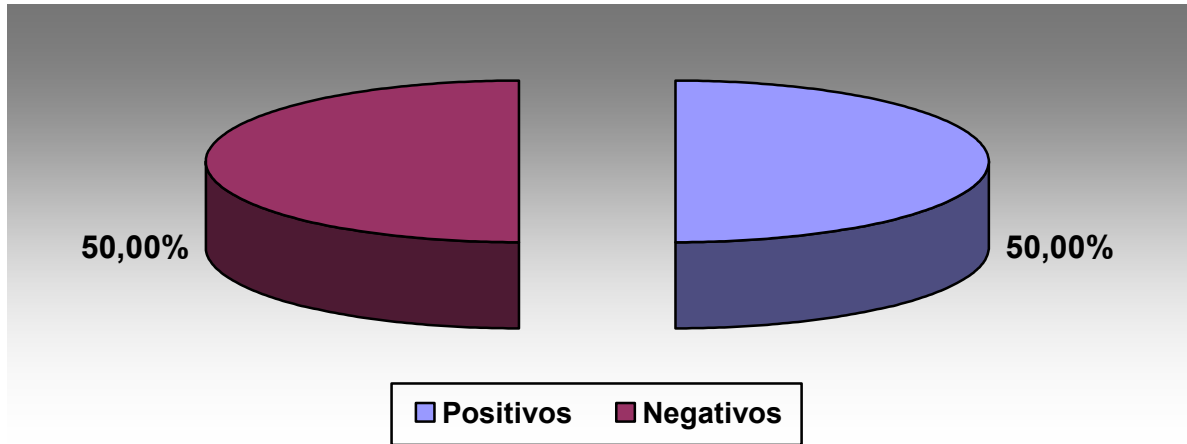


FIGURA 7 – Imagens ultrassonográficas de cistos hepáticos em felino da raça Persa com Doença Renal Policística.

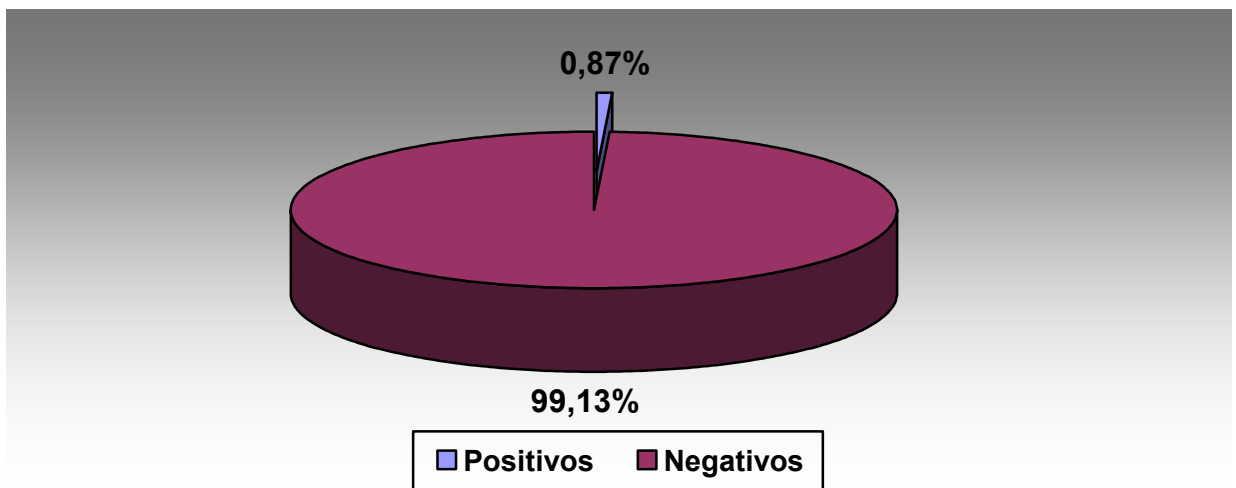
Dois dos quatro animais da raça Exótica apresentaram cistos renais compatíveis com doença renal policística, sendo que a prevalência nesta raça foi de 50% (GRÁFICO 4).

GRÁFICO 4 – Distribuição da população de gatos Exóticos (n=4) no estudo retrospectivo da avaliação ultrassonográfica do abdome, em positivos e negativos para a doença renal policística, na cidade de Blumenau – SC, no período de agosto de 2006 a fevereiro de 2009.



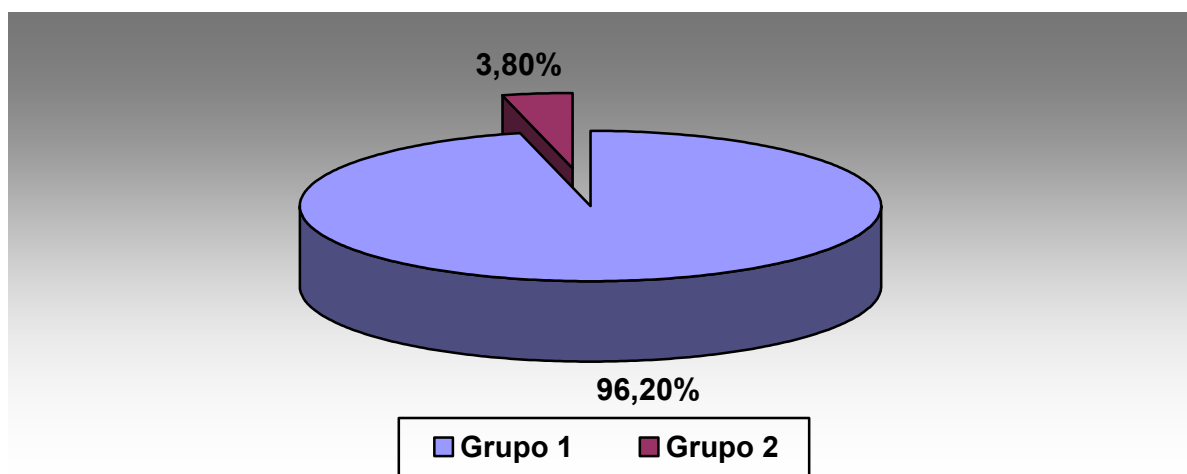
Dos gatos sem raça definida, apenas 01 animal foi positivo dos 115 participantes no estudo, perfazendo um total de 0,87% (GRÁFICO 5).

GRÁFICO 5 – Distribuição da população de gatos sem raça definida (n=115) no estudo retrospectivo da avaliação ultrassonográfica do abdome, em positivos e negativos para a doença renal policística, na cidade de Blumenau – SC, no período de agosto de 2006 a fevereiro de 2009.



De todos os gatos com doença renal policística, o grupo 1 (Persas, Exóticos e Ragdolls) representou 96,20% e o grupo 2 (Siameses e SRD) (GRÁFICO 6), 3,80%. A prevalência da doença dentro do grupo 1 foi de 27,70% e de 0,77% no grupo 2.

GRÁFICO 6 – Distribuição da população de gatos positivos para a doença renal policística (n=26) no estudo retrospectivo da avaliação ultrassonográfica do abdome, na cidade de Blumenau – SC, no período de agosto de 2006 a fevereiro de 2009, em grupo 1 (Persas, Exóticos e Ragdolls) e Grupo 2 (Siameses e SRD).



5. DISCUSSÃO

A doença renal policística é reconhecida como um problema mundial significativa em gatos Persas e tem mostrado ser uma forma de herança autossômica dominante (BILLER *et al.*, 1996).

O estudo da prevalência da doença renal policística através da ultrassonografia tem sido realizado em vários países (GERWING *et al.*, 1999; BARRS *et al.*, 2001; BECK e LAVELLE, 2001; CANNON *et al.*, 2001; BARTHEZ *et al.*, 2003; DOMANJKO-PETRIC *et al.*, 2008). O presente estudo realizou o levantamento da prevalência da doença na cidade de Blumenau-SC, por meio de laudos de exames ultrassonográficos realizados entre agosto de 2006 e fevereiro de 2009. Informações relacionadas à raça e ao sexo dos animais acometidos também foram levantadas.

Apenas gatos com 10 meses de idade ou mais fizeram parte do estudo, seguindo a informação de Cannon (2004) de que a acurácia do exame ultrassonográfico é maior que 95% em gatos acima de 10 meses de idade.

A doença é caracterizada por um número variável de cistos em cada rim, que aparentam não proliferar, mas que aumentam de tamanho com o tempo, eventualmente causando renomegalia e falência renal crônica (CANNON, 2004).

Todos os animais deste estudo apresentaram mais de um cisto em cada um dos rins. Isto é justificado pela natureza progressiva da doença (BILLER *et al.*, 1996) e a baixa prevalência de cistos solitários não relacionados à doença renal policística em gatos (BARTHEZ *et al.*, 2003).

Os rins dos gatos positivos para a doença apresentaram, ao ultrassom, aumento de tamanho, contornos irregulares e presença de estruturas arredondadas de tamanho variado, de paredes finas e bem demarcadas, preenchidas por conteúdo anecogênico, com formação de reforço acústico posterior, localizados nas regiões cortical e medular. Estes achados ultrassonográficos condizem com os dados apresentados por Grooters *et al.* (1995); Biller *et al.* (1996); Eaton *et al.* (1997), Bosje *et al.* (1998) e Pampel *et al.* (2006).

De acordo com Beck e Lavelle (2001), transdutores de alta frequência são necessários para obter resolução suficiente para a visualização das estruturas císticas. Neste trabalho utilizou-se um transdutor multifrequencial de 7,5 a 10 MHz, que foi adequado para a observação das estruturas císticas.

No presente estudo, a prevalência da doença renal policística foi de 28,05% em gatos Persas. A menor prevalência da doença renal policística nos gatos Persas de Blumenau-SC, quando comparada aos demais trabalhos, pode ser justificada por ter sido usada uma amostra ao acaso de gatos que eram submetidos ao exame ultrassonográfico por motivos diversos, não para diagnóstico específico da doença, evitando que vários gatos de um mesmo criador fossem incluídos.

Em gatos Exóticos, a prevalência foi de 50%. Esta porcentagem foi alta, porém, este valor pode não demonstrar a realidade devido à baixa amostragem (n=4) de indivíduos desta raça neste estudo.

A prevalência da Doença Renal Policística foi de 0,87% em gatos sem raça definida. A amostra de gatos sem raça definida foi significativa (n=115) e pode demonstrar a realidade da manifestação desta doença na cidade de Blumenau.

No grupo 1 (que incluiu gatos Persas, Exóticos e Ragdolls), a prevalência foi de 27,70% e no grupo 2 (que incluiu Siameses e gatos sem raça definida), de 0,77%. A maior prevalência da Doença Renal Policística no grupo 1 deve ocorrer

porque o uso de gatos Persas no desenvolvimento de outras raças pode introduzir o gene afetado nos descendentes, conforme citado por Biller *et al.* (1996).

Comparou-se estes resultados com outros estudos, aplicando-se o teste do qui-quadrado de independência, para avaliar se os valores eram estatisticamente diferentes (TABELA 1).

Na França, a prevalência da doença renal policística em gatos persas foi de 41,80% (BARTHEZ *et al.*, 2003), valor significativamente diferente do obtido neste estudo, pois o valor de P foi igual a 0,0284. Em Exóticos, o mesmo autor obteve uma prevalência de 39,10%. O valor de P neste caso foi igual a 0,6934, mostrando não haver diferenças significativas entre as prevalências.

Na Itália, Bonazzi *et al.* (2007) mostrou que a prevalência da doença foi de 41% no estudo que incluía gatos Persas e Exóticos. Comparando-se com a prevalência de 27,70% obtida no grupo 1 deste estudo, obtemos valores significativamente diferentes, considerando o valor de P igual a 0,0224.

Beck e Lavelle (2001) obtiveram uma prevalência de 45% em gatos Persas na Austrália. Calculando o valor de P , obtemos 0,0057, concluindo que há diferenças significativas entre a prevalência deste autor e a prevalência do presente trabalho. Já em gatos Exóticos, a prevalência obtida pelo autor foi de 50%, valor estatisticamente igual ao obtido neste estudo ($P=1,0000$).

O trabalho de Barrs *et al.* (2001), também na Austrália, mostrou uma prevalência de 43% da doença renal policística em Persas e raças relacionadas. Comparando-se este valor à prevalência no grupo 1 deste trabalho (27,70%), obtemos o valor de P igual a 0,0115, sendo que as prevalências mostram ser estatisticamente diferentes.

Na Alemanha, Gerwing *et al.* (1999), obteve uma prevalência de 43,3 % em gatos Persas, valor este estatisticamente diferente ao obtido neste estudo, pois o

valor de P foi igual a 0,0143. Em raças não relacionadas aos Persas, a autora encontrou cistos renais em apenas 0,5% da população. Comparando com nosso estudo, no qual a prevalência do grupo 2 foi de 0,77% o valor de P foi igual a 0,6283, não havendo diferenças estatísticas entre os valores.

Cannon *et al.* (2001), em seu estudo com Persas no Reino Unido, separou os animais em dois grupos. O primeiro grupo incluía gatos que eram especificamente examinados para o diagnóstico da doença renal policística, sendo que a prevalência foi de 57%. O outro grupo era formado por animais submetidos ao exame ultrassonográfico ao acaso, obtendo-se uma prevalência de 34,8% neste grupo. Através do teste do qui-quadrado de independência, a prevalência da doença renal policística do presente estudo mostra ter diferenças significativas quando comparada ao primeiro grupo ($P=0,0002$), mas mostra ser estatisticamente igual quando comparada ao grupo examinado ao acaso ($P=0,4271$).

Os quatro animais da raça Ragdoll utilizados neste estudo foram negativos para a doença renal policística, da mesma forma como nos trabalhos de Barrs *et al.* (2001) e Beck e Lavelle (2001). A amostragem de gatos desta raça foi pequena, podendo não ser indicativa da realidade.

TABELA 1 – Comparação dos valores de prevalência da Doença Renal Policística nos gatos da cidade de Blumenau-SC com os valores obtidos por diversos autores em diferentes países.

Autor	País	Raças	Prevalência (outros autores)	Prevalência (Blumenau)	Diferença estatística (valor de P)
Barthez et al., 2003	França	Persas	41,8%	28,04%	Sim (P = 0,0284)
		Exóticos	39,1%	50%	Não (P = 0,6934)
Bonazzi et al., 2007	Itália	Persas e Exóticos	41%	27,7%	Sim (P = 0,0224)
Beck e Lavelle, 2001	Austrália	Persas	45%	28,04%	Sim (P = 0,0057)
		Exóticos	50%	50%	Não (P = 1,0000)
Barrs et al., 2001	Austrália	Persas e raças relacionadas	43%	27,7%	Sim (P = 0,0115)
Gerwing et al., 1999	Alemanha	Persas	43,3%	28,04%	Sim (P = 0,0143)
		Raças não relacionadas aos Persas	0,5%	0,77%	Não (P = 0,6283)
Cannon et al., 2001	Reino Unido	Persas - específico	57%	28,04%	Sim (P = 0,0002)
		Persas – ao acaso	34,8%	28,04%	Não (P = 0,4271)

Dois gatos Persas apresentaram cistos hepáticos associados aos cistos renais, correspondendo a 8,60% dos gatos Persas positivos para a doença. Esta porcentagem mostrou-se estatisticamente semelhante à porcentagem de 7,40% obtida por Gerwing *et al.* (1999) ($P=0,8316$) e à porcentagem de 5,9% obtida por Bonazzi *et al.* (2007) ($P=0,6073$); mas diferente do trabalho de Bosje *et al.* (1998), que descreveu uma porcentagem de 22% de animais com cistos renais e hepáticos ($P=0,0001$).

Cannon (2004) diz que a doença renal policística é uma forma de herança autossômica dominante e que machos e fêmeas são igualmente passíveis de serem afetados. Neste estudo, do total de gatos positivos para a doença, 10 eram machos e 16 eram fêmeas. Utilizando-se o teste do qui-quadrado de aderência, não houve diferenças significativas na prevalência da doença renal policística entre machos e fêmeas, pois o valor de P foi de 0,2393.

A ultrassonografia está sendo substituída pelos exames genéticos de PCR desenvolvidos recentemente (LYONS *et al.*, 2004; HELPS *et al.*, 2007; CRIADO-FORNELIO *et al.*, 2008). O exame de PCR é de fácil realização (provocando pouco estresse ao animal); possui alta confiabilidade, inclusive em animais com menos de 10 semanas de idade; rapidez no diagnóstico e custo acessível. Porém, a ultrassonografia foi de extrema importância neste trabalho para o desenvolvimento de um estudo retrospectivo para a determinação da prevalência da doença renal policística em gatos na cidade de Blumenau-SC, pois o exame de PCR ainda não é muito difundido nesta cidade. Além disso, a ultrassonografia também permite avaliar os demais órgãos abdominais e a existência de estruturas císticas em outros órgãos, como fígado e pâncreas.

6. CONCLUSÕES

Com base na análise retrospectiva da avaliação ultrassonográfica do abdome de felinos realizado neste estudo, os resultados obtidos permitiram concluir que:

- a ultrassonografia mostrou ser um bom método para diagnóstico da doença renal policística felina em animais com mais de 10 semanas de idade, por sua facilidade em demonstrar lesões císticas e por exigir pouco preparo prévio e não depender da integridade da função renal;
- transdutores de alta frequência são necessários para detecção dos cistos renais;
- a prevalência da doença renal policística na cidade de Blumenau – SC difere acentuadamente entre os Persas e raças relacionadas (grupo 1) e as raças não relacionadas ao Persa (grupo 2), mostrando ser bem mais alta no grupo 1;
- cistos hepáticos podem estar associados a cistos renais, porém a frequência é baixa e foi observada apenas em gatos da raça Persa;
- não houve diferenças estatísticas na prevalência da doença renal policística entre machos e fêmeas;
- a doença renal policística apresenta uma prevalência significativa entre os gatos Persas e raças relacionadas na cidade de Blumenau – SC;
- o diagnóstico da doença renal policística em gatos poderá ser gradualmente substituído pelo exame genético de PCR, devido à facilidade de realização, diagnóstico precoce, rapidez, confiabilidade e custo acessível.

7. REFERÊNCIAS BIBLIOGRÁFICAS

BARRS, V. R.; GUNEW, M.; FOSTER, S. F.; BEATTY, J. A.; MALIK, R. Prevalence of autosomal dominant polycystic kidney disease in Persian cats and related breeds in Sydney and Brisbane. **Australian Veterinary Journal**. 2001, v. 79(4), p. 257-259.

BARTHEZ, P. Y.; RIVIER, P.; BEGON, D. Prevalence of polycystic kidney disease in persian and persian related cats in France. **Journal of Feline Medicine and Surgery**. 2003, v. 5, p. 345-347.

BECK, C.; LAVELLE, R. B. Feline polycystic kidney disease in Persian and other cats: a prospective study using ultrasonography. **Australian Veterinary Journal**. 2001, v. 79, p. 181-184.

BILLER, D. S.; CHEW, D. J.; DIBARTOLA, S. P. Polycystic kidney disease in a family of Persian cats. **Journal of the American Veterinary Medical Association**. 1990, v. 196, p. 1288-1290.

BILLER, D. S.; DIBARTOLA, S. P.; EATON, K. A.; PLUEGER, S.; WELLMAN, M. L.; RADIN, M. J. Inheritance of polycystic kidney disease in Persian cats. **Journal of Heredity**. 1996, v. 87, p. 1-5.

BONAZZI, M.; VOLTA, A.; GNUDI, G.; BOTTARELLI, E.; GAZZOLA, M.; BERTONI, G. Prevalence of the polycystic kidney disease and renal and urinary bladder ultrasonographic abnormalities in Persian and Exotic Shorthair cats in Italy. **Journal of Feline Medicine and Surgery**. 2007, v. 9, p. 387-391.

BOSJE, J. T.; VAN DER INGH, T. S.; VAN DER LINDE-SIPME, J. S. Polycystic kidney and liver disease in cats. **Veterinary Quarterly**. 1998, v. 20, p. 136-139.

CANNON, M. J.; MACKAY, A. D.; BARR, F. J.; RUDORF, H.; BRADLEY, K. J.; GRUFFYDD-JONES, T. J. Prevalence of polycystic kidney disease in Persian cats in the United Kingdom. **The Veterinary Record**. 2001, v. 149, p. 409-411.

CANNON, M. J. What is your diagnosis? Polycystic kidney disease. **Journal of Small Animal Practice**. 2004, v. 45, p. 375-376.

CANNON, M.; BARR, F.; GRUFFYDD-JONES, T.; GUNN-MOORE, D. Screening for polycystic kidney disease in cats. **The Veterinary Record**. 2000, v. 147, p. 639-640.

CRIADO-FORNELIO, A.; BULING, A.; BARBA-CARRETERO, J. C. Identification of feline polycystic kidney disease mutation using fret probes and melting curve analysis. **Research in Veterinary Science**. 2008, v.86, p. 88-90.

DIBARTOLA, S. P. Autosomal dominant polycystic kidney disease. **Proceedings of the 18th Annual Veterinary Medical Forum of the American College of the Veterinary International Medicine, Seattle**. 2000, p. 438-440.

DIBARTOLA, S. P.; RUTGERS, H. C.; ZACK, P. M.; TARR, M. J. Clinicopathologic findings associated with chronic renal disease in cats: 74 cases (1973-1984). **Journal of the American Veterinary Medical Association**. 1987, v. 190, p. 1196-1202.

DOMANJKO-PETRIC, A.; CERNEC, D.; COTMAN, M. Polycystic kidney disease: a review and occurrence in Slovenia with comparison between ultrasound and genetic testing. **Journal of Feline Medicine and Surgery**. 2008, v. 10, p. 115-119.

EATON, K. A.; BILLER, D. S.; DIBARTOLA, S. P.; RADIN, M. J.; WELLMAN, M. L. Autosomal dominant polycystic kidney disease in Persian and Persian-cross cats. **Veterinary Pathology**. 1997, v. 34, p.117-126.

GABOW, P. A. Autosomal dominant polycystic kidney disease. **New England Journal of Medicine**. 1993, v. 329, p. 332-342.

GERWING, M.; MICHELE, M.; SCHMIKE, E. PKD (polycystic kidney disease) – Polyzystisches Syndrom. **Praktische Tierarzt**. 1999, v. 80, p. 374-396.

GRANTHAM, J. J. Polycystic kidney disease: old disease in a new context. **Transactions of the American Clinical and Climatological Association**. 2002, v. 113, p. 211-224.

GRANTHAM, J. J.; GEISER, J. L.; EVAN, A. P. Cyst formation and growth in autosomal polycystic kidney disease. **Kidney International**. 1987, v. 31, p. 1145-1152.

GRECO, D. S. Congenital and inherited renal disease of small animals. **Veterinary Clinics of North America: Small Animal Practice**. 2001, v. 31, p. 393-399.

GROOTERS, A. M.; BILLER, D. S. Ultrasonographic findings in renal disease. In: BONAGURA, J. D.; KIRK, R. W. **Current Veterinary Therapy XII Small Animal Practice**. Philadelphia: Saunders, 1995. p. 933-936.

HELPS, C.; TASKER, S.; HARLEY, R. Correlation of the feline *PKD1* with cases of PKD diagnosed by pathological examination. **Experimental and Molecular Pathology**. 2007, v. 83, p. 264-268.

KAZMIER, L. J. O teste qui quadrado. In: _____. **Estatística aplicada à economia e administração**. 1.ed. São Paulo: McGraw-Hill do Brasil, 1982. p. 195-216.

KEALY, J. K.; MCALLISTER, H. O sistema urinário. In: _____. **Radiologia e ultrasonografia do cão e do gato**. 3.ed. São Paulo: Manole, 2005. p. 96-126.

KIMBERLING, W. J.; KUMAR, S.; GABOW, P. A.; KENYON, J. P.; CONNOLLY, C. J. Autosomal dominant polycystic kidney disease: localization of the second gene to chromosome 4q13-q23. **Genomics**. 1993, v. 18, p. 467-472.

KISSANE, J. M. Development of the kidney and congenital malformations. In: BILLER, D. S.; CHEW, D. J.; DIBARTOLA, S. P. Polycystic kidney disease in a family of Persian cats. **Journal of the American Veterinary Medical Association**. 1990, v. 196, p. 1288-1290.

KONDE, L. J.; WRIGLEY, R. H.; PARK, R. D.; LEBEL, J. L. Ultrasonographic anatomy of the normal canine kidney. **Veterinary Radiology**. 1984, v. 25, p. 173-178.

LULICH, J. P.; OSBORN, C. A. Feline renal failure: questions, answers, questions. **Compendium on Continuing Education for Practicing Veterinarian**. 1992, v. 2, p. 127-152.

LYONS, L. A.; BILLER, D. S.; ERDMAN, C. A.; LIPINSKI, M. J.; YOUNG, A. E.; ROE, B. A.; QIN, B.; GRAHN, R. A. Feline polycystic kidney disease mutation identified in PKD1. **Journal of the American Society of Nephrology**. 2004, v. 15, p. 2548-2555.

MOTTA, V. T.; WAGNER, M. B. Teste de significância qui-quadrado. In: _____. **Bioestatística**. 1.ed. São Paulo: Robe Editorial, 2003. p. 121-131.

NYLAND, T. G.; MATOON, J. S.; HERRGESELL, E. J.; WISNER, E. R. Trato Urinário. In: NYLAND, T. G.; MATOON, J. S. **Ultra-som diagnóstico em pequenos animais**. 2.ed. São Paulo: Roca, 2004. p. 161-198.

O'LEARY, C. A.; MACKAY, B. M.; MALIK, R.; EDMONSTON, J. E.; ROBINSON, W. F.; HUXTABLE, C. R. Polycystic kidney disease in Bull Terriers: an autosomal dominant inherited disorder. **Australian Veterinary Journal**. 1999, v. 77, p. 361-366.

PAMPEL, K. E.; PAULMAN, A.; GREELEY, S. G. What is your diagnosis? Chronic renal failure. **Journal of the American Veterinary Medical Association**. 2006, v. 228, p. 1679-1680.

PETERS, D. J.; SPRUIT, L.; SARIS, J. J.; RAVINE, D.; SANDKUIJL, L. A. Chromosome 4 localization of a second gene for autosomal dominant polycystic kidney disease. **Nature Genetics**. 1993, v. 5, p. 359-362.

REICHLE, J. K.; DIBARTOLA, S. P.; LÉVEILLÉ, R. Renal ultrasonographic and computed tomographic appearance, volume, and function of cats with autosomal dominant polycystic kidney disease. **Veterinary Radiology and Ultrasound**. 2002, v. 43, p. 368-373.

SAUNDERS, H. M.; Ultrasonography of abdominal cavity parenchymal lesions. **Veterinary Clinics of North America: Small Animal Practice**. 1998, v. 28, p. 755-775.

WALTER, P. A.; FEENEY, D. A.; JOHNSTON, G. R.; FLETCHER, T. F. Feline renal ultrasonography: quantitative analyses of imaged anatomy. **American Journal of Veterinary Research**. 1987, v. 48, p. 596-599.

VAC, M. H. Sistema urinário: rins, ureteres, bexiga urinária e uretra. In: CARVALHO, C. F. **Ultra-sonografia em pequenos animais**. São Paulo: Roca, 2004. p. 111-144.

WALTER, P. A.; JOHNSTON, G. R.; FEENEY, D. A.; O'BRIEN, T. D. Renal ultrasonography in healthy cats. **American Journal of Veterinary Research**. 1987, v. 48, p. 600-607.

WOOD, A. K.; MCCARTHY, P. H. Ultrasonographic-anatomic correlation and an imaging protocol for the normal canine kidney. **American Journal of Veterinary Research**. 1990, v. 51, p. 103-108.

YEAGER, A. E.; ANDERSON, W. I. Study of association between histologic features and echogenicity of architecturally normal cat kidneys. **American Journal of Veterinary Research**. 1989, v. 50, p. 860-863.

YOUNG, A. E.; BILLER, D. S.; HERRGESSELL, E. J.; ROBERTS, H. R.; LYONS, L. A. Feline polycystic kidney disease is linked to the *PKD1* region. **Mammalian Genome**. 2004, v. 16, p. 59-65.

ZATELLI, A.; D'IPPOLITO, P.; BONFATI, U.; ZINI, E. Ultrasound-assisted drainage and alcoholization of hepatic and renal cysts: 22 cases. **Journal of the American Animal Hospital Association**. 2007, v. 43, p. 112-116.